Cátedra de Reumatología

Manifestaciones Cutáneas del Lupus y Diagnósticos Diferenciales

Nelly Cardona Vásquez
Posgrado de Reumatología -UDELAR
Instituto Nacional de Reumatología

Septiembre 2020

HABLEMOS DE LUPUS

- El lupus eritematoso sistémico (LES) es una enfermedad autoinmune, crónica, caracterizada por manifestaciones clínicas en diferentes órganos, incluyendo la piel.
- Afecta preferentemente a mujeres, entre la segunda y la quinta década de la vida.
- Siendo más frecuente en pacientes asiáticos y afrodescendientes, que en caucásicos.
- EL 75-80% de los pacientes con LES presentan lesiones cutaneomucosas en el transcurso de la enfermedad.
- Produce una **morbilidad** considerable impactando en la ***calidad de vida*** del paciente.

LA HISTORIA DEL LUPUS A LO LARGO DE LOS SIGLOS

- La palabra **LUPUS** viene del latín y significa ***lobo.***
- A mediados del siglo XVIII, Cazenave mencionó por primera vez el término ***"lupus érythémateux".***
- Kaposi en 1872 informó al **lupus discoide** como una entidad separada.
- Osler en 1900 la describió como enfermedad sistémica.

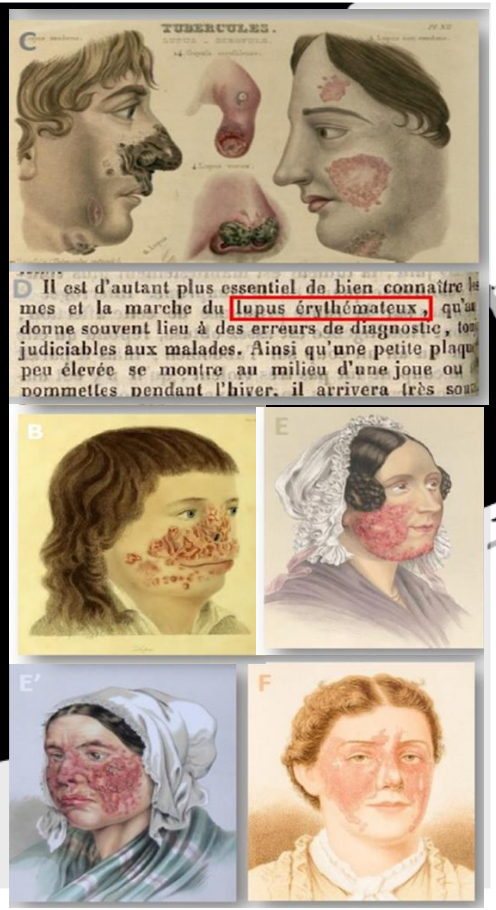

Felten et al. The history of lupus throughout the ages. J AM ACAD DERMATOL [Internet]. 2020; May

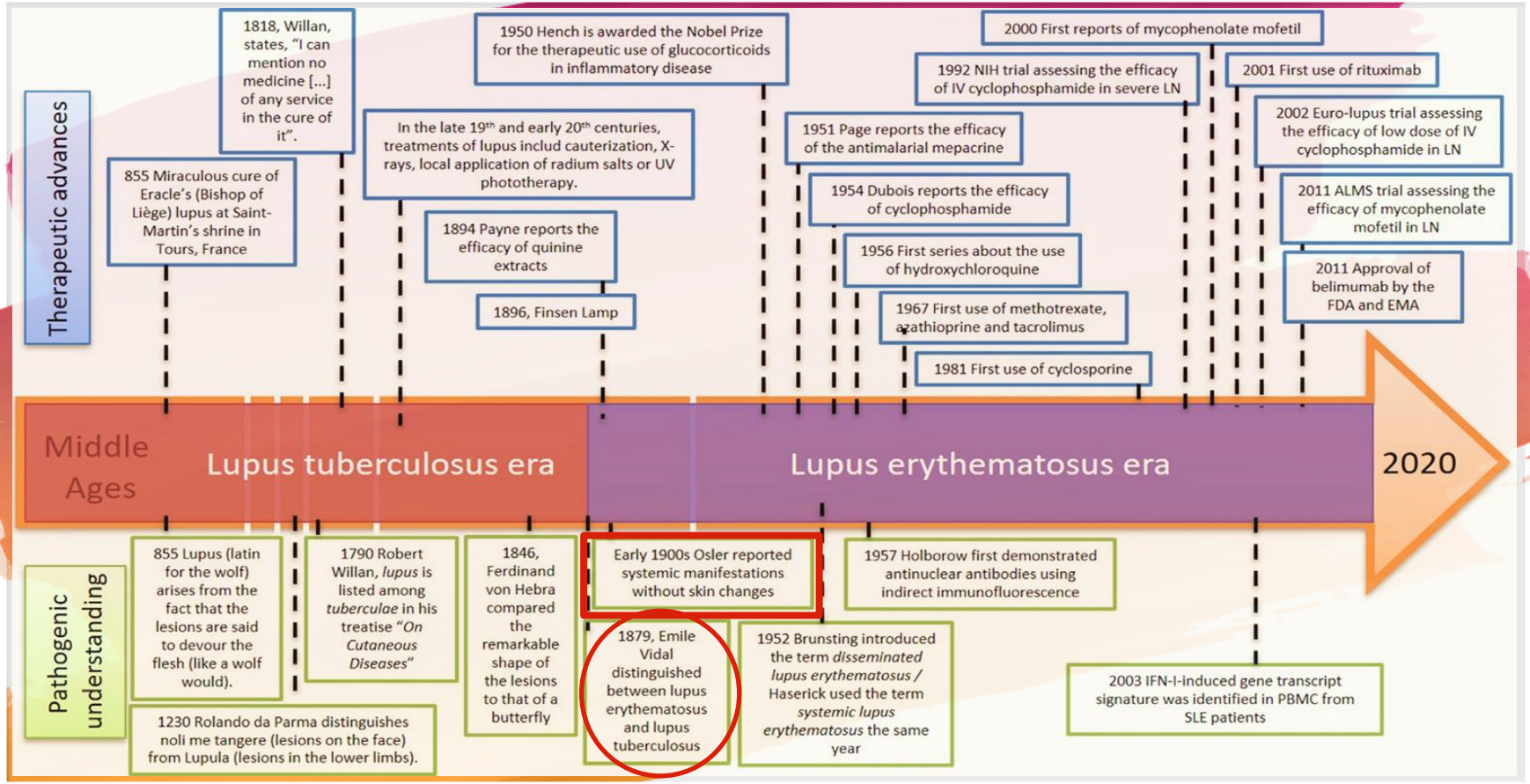

Felten et al. The history of lupus throughout the ages. J AM ACAD DERMATOL [Internet]. 2020; May

Etiopatogenia

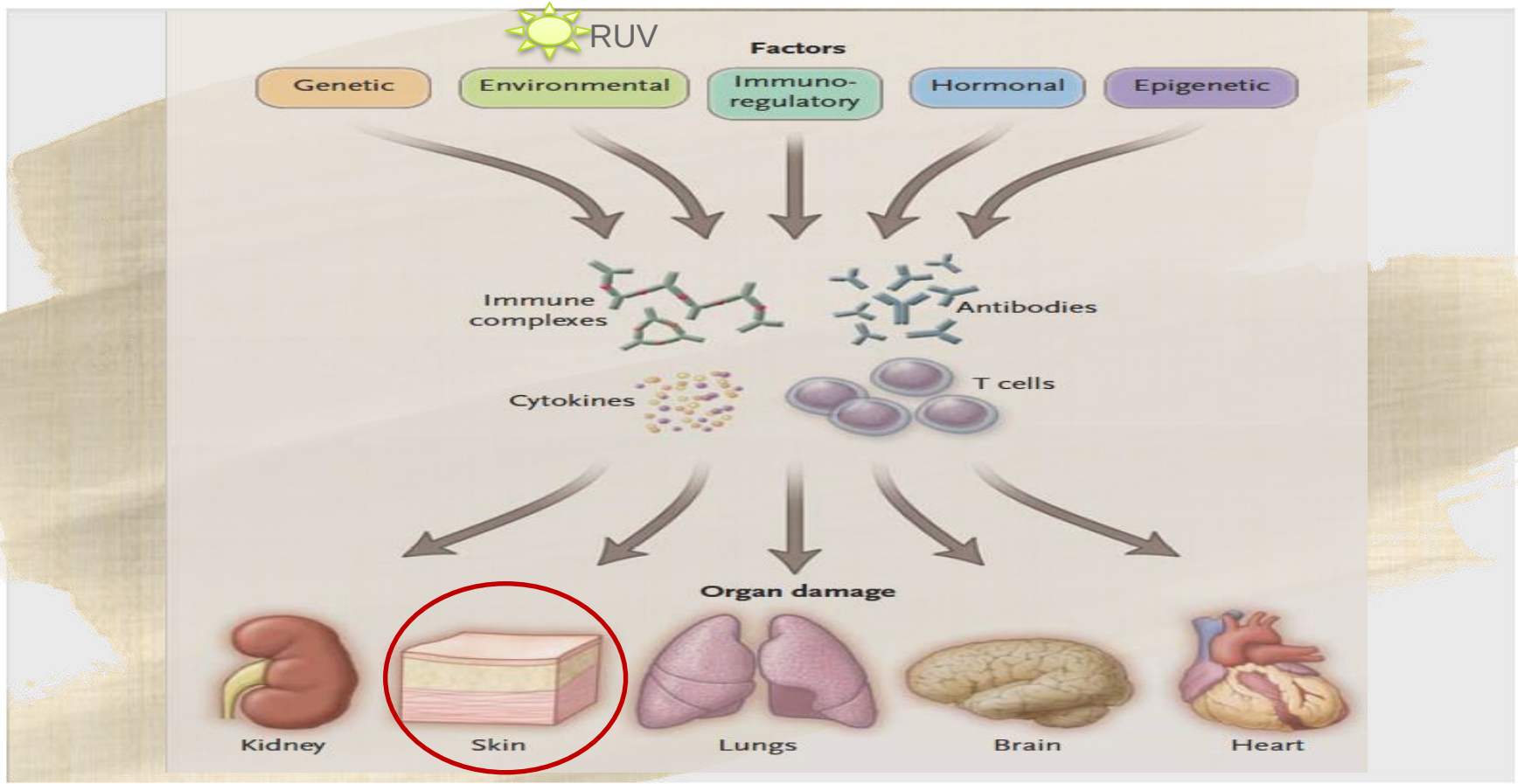

George C. Tsokos, M.D. NEnglJMed2011;365:2110-21

CLASIFICACIÓN LEC:

Desde el punto de vista hIstológico:

I. ***Específicas:*** **en HP → dermatitis de interfase**

I. ***No específicas:*** **LES**

Cuadro I Clasificación de Gilliam y Sontheimer: Manifestaciones específicas e inespecíficas de LEC.[4]

A) Lesiones histológicamente específicas de lupus eritematoso (LE):

- LE cutáneo agudo (LECA):
  - Localizado
  - Generalizado
  - Tipo necrólisis epidérmica tóxica
- LE cutáneo subagudo (LECS)
  - Anular
  - Papuloescamoso
  - Patrón mixto
- LE cutáneo crónico (LECC)
  - LE discoide clásico: a) localizado, b) generalizado
  - LE hipertrófico (verrucoso)
  - LE profundo (paniculitis lúpica)
  - LE con afección a mucosa
  - LE túmido
  - LE chilblain
  - Sobreposición LE-liquen plano

B) Lesiones histológicamente inespecíficas, pero asociadas a LE:

- Enfermedad cutánea vascular
- Vasculitis
- Vasculopatía:
  - Tipo enfermedad de Degos
  - Tipo atrofia blanca
  - Telangiectasias periungueales
  - Livedo reticularis
  - Tromboflebitis
  - Fenómeno de Raynaud
  - Eritromelalgia
- Alopecia (no cicatricial)
  - Pelo lúpico
  - Efluvio telógeno
  - Alopecia areata
- Esclerodactilia
- Nódulos reumatoides
- Calcinosis cutis
- Lesiones ampollosas no específicas de LE
  - LE ampolloso tipo epidermólisis bulosa adquirida
  - LE ampolloso tipo dermatitis herpetiforme urticaria
- Mucinosis pápulonodular
- Anetoderma/cutis laxa/elastolisis de la dermis media
- Acantosis nigricans (resistencia a la insulina tipo B)
- Eritema multiforme (síndrome de Rowell)

Méndez-Flores S et al. Lupus eritematoso cutáneo. Rev Med Inst Mex Seguro Soc. 2015;53(6):764-72

LE Cutáneo Agudo (LECA)

Forma Localizada

- Corresponde al clásico ***rash malar o eritema en alas de mariposa,*** presenta máculas y pápulas eritematosas, distribuidas de forma bilateral y simétrica, en mejillas y dorso de la nariz.
- **No compromete surco naso geniano *(dg dif Rosácea, dermatitis seborreica*)**.
- Factor desencadenante: exposición al sol, evoluciona en días o semanas**.**
- Pueden preceder el inicio del LES, o en el momento del diagnóstico.
- Se observa en 50% de los pacientes.
- Coincide con fiebre y síntomas de compromiso sistémico.
- **Cura sin dejar cicatriz ni atrofia**.

LE Cutáneo Agudo (LECA)

Forma Localizada

LE Cutáneo Agudo (LECA)

Forma generealizada

- Es un rash maculo papular llamado ***"dermatitis fotosensible del lupus"***, se extiende por debajo del cuello a la zona del escote, tronco y zona extensora de brazos.

- Cuando se producen lesiones en las manos, las articulaciones no se encuentran comprometidas ***(dg. dif. dermatomiositis).***

- Su inicio casi siempre coincide con la exacerbación de manifestaciones orgánicas sistémicas.

- En raras ocasiones, desarrollan una erupción aguda clínicamente similar a **Necrólisis Epidérmica Tóxica** (**NET like**) o **Eritema Multiforme Mayor (síndrome de Rowell).**

LECA

Pápulas bien delimitadas de color rojo a violáceo y placas en los dorsos de los dedos y las manos, que respetan as articulaciones.

Variante tipo eritema multiforme (Síndrome de Rowell)

Eritema palmar principalmente en las yemas de los dedos. Signo patognomónico de LE.

Daniel Wallace & Bevra Hahn. Dubois' Lupus Erythematosus and Related Syndromes, 9th Edition,2019

Fitzpatrick. Atlas de Dermatología Clínica, 7e

LECA (NET like)

Fig. 1 C. Áreas denudadas por desprendimiento epidérmico en región posterior del tronco y región sacrococígea.

Fig. 1 D. Lesiones erosivas en paladar duro.

NODA ALBELO, Amauri Lázaro et al. Necrolisis epidérmica tóxica y lupus eritematoso sistémico. *Rev Cubana Pediatr* [online]. 2013, vol.85, n.4 [citado 2020-09-03], pp.544-551.

DIAGNÓSTICOS DIFERENCIALES:

- ***Rosácea***
- ***Dermatitis seborreica***
- ***Dermatomiositis***
- ***Reacciones fototóxicas inducidas por medicamentos***
- ***Erisipela***
- ***Dermatitis de contacto***
- ***Dermatitis atópica***
- ***Exantema viral***

LE Cutáneo SubAgudo (LECS)

Formas clínicas:

- ***Forma anular***
- ***Forma Psoriasiforme***

- Inicio bastante súbito con placas máculopapulares y eritematosas con escama fina
- Localización: parte superior del tronco, brazos, dorsos de manos.
- Desencadenante: exposición a la luz solar.
- Curan **sin dejar cicatriz,** secuelas hipo e hiperpigmentadas.
- Se asocia al antígeno leucocitario humano **HLA-DR3**.
- Anticuerpos ***anti-Ro y anti-La (+)***.
- Casi un 50% evolucionan a enfermedad sistémica.

LECS de tipo anular

El exantema se presentó después de la exposición a la luz solar.

Placas rojas, anulares en la frente, cuello y la parte superior del tronco.

LECS Psoriasiforme

Placas policíclicas con escama fina de aspecto psoriasiformes

Fitzpatrick. Atlas de Dermatología Clínica, 7e

DIAGNÓSTICOS DIFERENCIALES

- ***Psoriasis vulgar***
- ***Dermatomiositis***
- ***Linfoma cutáneo de céulas T***
- ***Tinea corporis***
- ***Eczema numular***
- ***Erupción polimorfa lumínica***
- ***Eritema anular centrıífugo***
- ***Eritema gyratum repens***
- ***Toxidermia***
- ***Granuloma anular***
- ***Pénfigo foliáceo***

LE Cutáneo Crónico (LECC)

- El LECC es la variedad más frecuente de LEC.
- Evolución crónica benigna.
- Refractario al tratamiento.
- Pasibles de dejar ***cicatriz permanente*** (compromiso de la dermis).

Variantes clínicas

- Lupus eritematoso discoide (**LED**).
- Lupus eritematoso hipertrófico o verrugoso.
- Paniculitis lúpica.
- Lupus pernio.
- **Lupus tumidus** (Se ha definido como una entidad distinta en la "clasificación de Duesseldorf" como ***"LE cutáneo intermitente"*).**

LUPUS ERITEMATOSO DISCOIDE (LED)

- Es la más frecuente del LECC.
- Desencadenantes: traumatismos, RUV, quemaduras e infecciones.

- Se distinguen 2 variantes clínicas :

I. **Localizada (70%):** afecta cabeza y cuello.
II. **Generalizada (30%):** tronco y las extremidades, más frecuente en varones.

- Placas eritematosas, **dejan cicatriz atrófica**, con **pérdida de anexos.**

LECC

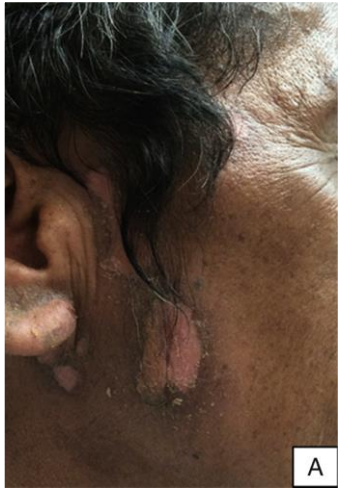

Placas eritematosas, descamativas, de tamaño y número variable, bien delimitadas, deja cicatriz atrófica, con perdida de anexos y alteraciones de la pigmentación

Fitzpatrick. Atlas de Dermatología Clínica, 7e

LECC

Fitzpatrick. Atlas de Dermatología Clínica, 7e

DIAGNÓSTICOS DIFERENCIALES

- ***Erupción polimorfa lumínica***
- ***Infiltrado linfocitario de Jessner***
- ***Sarcoidosis (lupus pernio)***
- ***Lupus vulgar***
- ***Leishmaniasis***
- ***Linfocitoma cutis***
- ***Granuloma facial***

LE Verrugoso

Lupus eritematoso profundo o Paniculitis Lúpica

Paniculitis crónica con atrofia del tejido subcutáneo, con cicatrización en el centro.

Placas eritematosas, hiperqueratósicas, de aspecto verrugoso, pruriginosas en áreas fotoexpuestas.

Daniel Wallace & Bevra Hahn. Dubois' Lupus Erythematosus and Related Syndromes, 9th Edition,2019

Fitzpatrick. Atlas de Dermatología Clínica, 7e

LE Tumidus

Placas eritematoedematosas, bien delimitadas, de bordes sobreelevados, superficie lisa y brillante sin descamación.

Resuelven *sin dejar cicatriz* e *hiperpigmentación*

Actas Dermosifiliogr. 2019;110:253–5

LE pernio o chilblain

- Comparte muchas similitudes clínicas e histológicas con los sabañones idiopáticos.
- Más frecuente en mujeres y durante los meses de invierno.
- Dolor, eritema o placas color púrpura en los dedos, talones, plantas de los pies, nariz y oídos.

Manifestaciones cutáneas
No específicas

- Se relacionan con mayor frecuencia con LES, y otras enfermedades sistémicas.
- Sin dermatitis de la interfase.
- Las más frecuentes son:
- Fenómeno de Raynaud (25%).
- Alopecia no cicatricial (9%) lupus hair, efluvio telógeno.
- Vasculitis (8%) púrpura palpable.
- Livedo reticularis, lesiones papulonodulares, paniculitis, hemorragias en astilla.

Daniel Wallace & Bevra Hahn. Dubois' Lupus Erythematosus and Related Syndromes, 9th Edition,2019

Fathima Ferial Ismail,Nekma Meah. Reversibility of alopecia caused by chronic cutaneous lupus erythematosus. International Journal of Dermatology 2020.

Púrpura Palpable

Livedo Reticularis

Daniel Wallace & Bevra Hahn. Dubois' Lupus Erythematosus and Related Syndromes, 9th Edition,2019

Lesiones orales

Las úlceras orales son uno de los criterios diagnósticos (LES). Hasta un 40% de los pacientes con LES presentan una afección de la mucosa oral en forma de pequeñas ulceraciones superficiales, normalmente *no dolorosas*, que también pueden aparecer en las fosas nasales.

Dg Dif.:Liquen Plano
líneas blanquecinas que no se desprenden con el raspado (estrías de Wickham)

Daniel Wallace & Bevra Hahn. Dubois' Lupus Erythematosus and Related Syndromes, 9th Edition,2019

Indice de Actividad y Gravedad CLASI

Cuadro II Índice de actividad y gravedad de lupus cutáneo (CLASI)[16]

Índice de severidad y área de lupus cutáneo (CLASI):

Actividad			Daño		
Localización	Eritema	Escama/hipertrofia	Despigmentación	Costra/atrofia/paniculitis	Localización
	0: Ausente	0: Ausente	0: Ausente	0: Ausente	
	1: Rosa/ligero	1: Escama	1: Presente	1: Costra o cicatriz	
	2: Rojo	2: Verrucosa/hipertrófica		2: Atrofia severa o paniculitis	
	3: Rojo intenso, púrpura violáceo/hemorrágico				
Piel cabelluda					Piel cabelluda
Orejas					Orejas
Nariz (región malar)					Nariz (región malar)
Resto de cara					Resto de cara
"V" cuello					"V" cuello
Cuello posterior					Cuello posterior
Tórax					Tórax
Abdomen					Abdomen
Espalda/glúteos					Espalda/glúteos
Brazos					Brazos
Manos					Manos
Piernas					Piernas
Pies					Pies
Mucosas			Despigmentación		
Lesiones de membranas mucosa			Despigmentación después de que las lesiones se resolvieron		
0: No			Despigmentación dura menos de 12 meses		
1: Sí			Despigmentación dura más de 12 meses		
Alopecia					
Reciente pérdida de cabello (dentro de los últimos 30 días)					
0: No					
1: Sí					
Alopecia clínicamente no cicatrizal			Alopecia cicatrizal		
0: Ausente			0: Ausente		
1: Difusa; no inflamatoria			3: En un cuadrante		
2: Focal o en placa (o parche) en un cuadrante			4: En dos cuadrantes		
3: Focal o en parche en más de un cuadrante			5: En tres cuadrantes		
			6: Todo el cráneo		
Índice de actividad total:			Índice de severidad total:		

Calidad de vida

Las manifestaciones cutáneas del lupus tienen un gran impacto en la calidad de vida, al interferir con la apariencia personal, y por lo tanto con el desarrollo psicosocial.

DLQI (Índice de Calidad de Vida en Dermatología) o **Skindex-29**.

Méndez-Flores S et al. Lupus eritematoso cutáneo. Rev Med Inst Mex Seguro Soc. 2015;53(6):764-72

CRITERIOS DE CLASIFICACIÓN PARA LES

TABLA 1. Criterios revisados en 1997 de la American College of Rheumatology para la clasificación del lupus eritematoso sistémico

Un paciente puede tener LES si presenta 4 o más criterios de forma aislada o simultánea

1. RASH MALAR	Eritema fijo, plano o elevado sobre las eminencias malares, que no compromete los surcos nasogenianos.
2. LUPUS DISCOIDE	Placas eritematosas, elevadas con escamas adherentes y taponamiento folicular, atrofia cicatrizal en lesiones antiguas.
3. FOTOSENSIBILIDAD	Eritema en piel como resultado de reacción inusual a la luz por historia del paciente u observación del médico.
4. ULCERAS ORALES	Ulceración oral o nasofaríngea, indolora.
5. ARTRITIS	Artritis no erosiva que compromete 2 o más articulaciones periféricas caracterizada por edema, tensión o derrame.
6. SEROSITIS	1) Pleuritis-historia de dolor pleurítico o frote o evidencia de derrame. 2) Pericarditis-documentada por ECG, frote o evidencia de derrame pericárdico.
7. ALTERACIÓN RENAL	1) Proteinuria persistente mayor de 0,5 gr/24 h o mayor de 3. 2) Cilindros celulares de glóbulos rojos, hemoglobina, de tipo granular, tubular, o mixtos.
8. ALTERACIÓN NEUROLÓGICA	1) Pérdida conocimiento, en ausencia de medicamentos o alteraciones metabólicas: uremia, cetoacidosis, o disbalance electrolítico. 2) Psicosis, en ausencia de medicamentos o alteraciones metabólicas: uremia, cetoacidosis, o disbalance electrolítico.
9. ALTERACIÓN HEMATOLÓGICA	1) Anemia hemolítica, con reticulocitosis. 2) Leucopenia, menor de 4.000/mm^3 total en dos o más ocasiones. 3) Linfopenia, menor de 1.500/mm^3 en dos o más ocasiones. 4) Trombocitopenia, menor de 100.000/mm^3 en ausencia de medicamentos.
10. ALTERACIONES IMMUNOLÓGICAS	1) Presencia de Anti-DNA nativo. 2) Presencia de Anti-Sm. 3) hallazgo positivo de anticuerpos antifosfolípidos basados en: 1. Niveles elevados en suero de anticuerpos anticardiolipinas IgG or IgM. 2. Test positivo para anticoagulante lúpico. 3. Test en suero para sífilis falso positivo por 6 meses y confirmado por pruebas de inmovilización del treponema o absorción de anticuerpos fluorescentes.
11. ANTICUERPOS ANTINUCLEARES	Título anormal por inmunofluorescencia o equivalente, en ausencia de drogas asociadas a lupus inducido por drogas.

sensibilidad del 82.8% y especificidad del 93.4%

Tabla 3. Criterios de Clasificación SLICC, 2012

Criterios Clínicos	Criterios Inmunológicos
1. Lupus Cutáneo Agudo o Subagudo	1. ANA
2. Lupus Cutáneo Crónico	2. Anti- DNA
3. Ulceras orales (paladar, bucal, lengua) o nasales	3. Anti- Sm
4. Alopecia no cicatrizal	4. Antifosfolípidos
5. Sinovitis ≥ 2 o más articulaciones	5. Hipocomplementemia (C3, C4 y CH50)
6. Serositis: pleuritis o pericarditis (≥ 1 día)	6. Coombs directo (+) en ausencia de anemia hemolítica
7. Renal: radio Proteína/creatinina o proteinuria de 24 hs ≥ 500 mg o presencia de cilindros hemáticos	
8. Neurológico: convulsiones, psicosis, mononeuritis múltiple, mielitis, neuropatía central o periférica, síndrome orgánico cerebral.	
9. Anemia hemolítica autoinmune	
10. Leucopenia < 4.000 ó linfopenia < 1.000; ≥ 1 vez	
11. Trombocitopenia < 100.000 ≥ 1 vez	

Se clasifica a un paciente como portador de LES si:

- Nefritis lúpica comprobada por biopsia + ANA o Anti-DNA (+)
- Reúne ≥ 4 criterios: incluyendo por lo menos 1 criterio clínico y 1 criterio inmunológico

sensibilidad del 96.7% y especificidad del 83.7%

Acosta Colmán I, Avila G, Acosta ME, Aquino A, Centurión O, Duarte M.Manifestaciones clínicas y laboratoriales en el Lupus Eritematoso Sistémico. Mem. Inst. Investig. Cienc. Salud. 2016;14(1):94- 109.

American College of Rheumatology
Empowering Rheumatology Professionals

Arthritis & Rheumatology
Vol. 71, No. 9, September 2019, pp 1400–1412
DOI 10.1002/art.40930
© 2019, American College of Rheumatology

SPECIAL ARTICLE

2019 European League Against Rheumatism/American College of Rheumatology Classification Criteria for Systemic Lupus Erythematosus

Martin Aringer,[1] Karen Costenbader,[2] David Daikh,[3] Ralph Brinks,[4] Marta Mosca,[5] Rosalind Ramsey-Goldman,[6] Josef S. Smolen,[7] David Wofsy,[8] Dimitrios T. Boumpas,[9] Diane L. Kamen,[10] David Jayne,[11] Ricard Cervera,[12] Nathalie Costedoat-Chalumeau,[13] Betty Diamond,[14] Dafna D. Gladman,[15] Bevra Hahn,[16] Falk Hiepe,[17] Søren Jacobsen,[18] Dinesh Khanna,[19] Kirsten Lerstrøn,[20] Elena Massarotti,[2] Joseph McCune,[21] Guillermo Ruiz-Irastorza,[22] Jorge Sanchez-Guerrero,[23] Matthias Schneider,[24] Murray Urowitz,[25] George Bertsias,[26] Bimba F. Hoyer,[27] Nicolai Leuchten,[1] Chiara Tani,[28] Sara K. Tedeschi,[2] Zahi Touma,[15] Gabriela Schmajuk,[3] Branimir Anic,[29] Florence Assan,[30] Tak Mao Chan,[31] Ann Elaine Clarke,[32] Mary K. Crow,[33] László Czirják,[34] Andrea Doria,[35] Winfried Graninger,[36] Bernadett Halda-Kiss,[34] Sarfaraz Hasni,[37] Peter M. Izmirly,[38] Michelle Jung,[32] Gábor Kumánovics,[34] Xavier Mariette,[39] Ivan Padjen,[29] José M. Pego-Reigosa,[40] Juanita Romero-Diaz,[41] Íñigo Rúa-Figueroa Fernández,[42] Raphaèle Seror,[30] Georg H. Stummvoll,[43] Yoshiya Tanaka,[44] Maria G. Tektonidou,[45] Carlos Vasconcelos,[46] Edward M. Vital,[47] Daniel J. Wallace,[48] Sule Yavuz,[49] Pier Luigi Meroni,[50] Marvin J. Fritzler,[32] Ray Naden,[51] Thomas Dörner,[17] and Sindhu R. Johnson[52]

CRITERIOS DE CLASIFICACIÓN PARA LES 2019 ACR/EULAR

- Alopecía no cicatrizante
- Ulceras orales
- Lupus Cutáneo subagudo o Lupus Discoide
- Lupus Cutáneo Agudo

Entry criterion
Antinuclear antibodies (ANA) at a titer of ≥1:80 on HEp-2 cells or an equivalent positive test (ever)

↓

If absent, do not classify as SLE
If present, apply additive criteria

↓

Additive criteria
Do not count a criterion if there is a more likely explanation than SLE.
Occurrence of a criterion on at least one occasion is sufficient.
SLE classification requires at least one clinical criterion and ≥10 points.
Criteria need not occur simultaneously.
Within each domain, only the highest weighted criterion is counted toward the total score§.

Clinical domains and criteria	Weight
Constitutional	
Fever	2
Hematologic	
Leukopenia	3
Thrombocytopenia	4
Autoimmune hemolysis	4
Neuropsychiatric	
Delirium	2
Psychosis	3
Seizure	5
Mucocutaneous	
Non-scarring alopecia	2
Oral ulcers	2
Subacute cutaneous OR discoid lupus	4
Acute cutaneous lupus	6
Serosal	
Pleural or pericardial effusion	5
Acute pericarditis	6
Musculoskeletal	
Joint involvement	6
Renal	
Proteinuria >0.5g/24h	4
Renal biopsy Class II or V lupus nephritis	8
Renal biopsy Class III or IV lupus nephritis	10

Immunology domains and criteria	Weight
Antiphospholipid antibodies	
Anti-cardiolipin antibodies OR	
Anti-β2GP1 antibodies OR	
Lupus anticoagulant	2
Complement proteins	
Low C3 OR low C4	3
Low C3 AND low C4	4
SLE-specific antibodies	
Anti-dsDNA antibody* OR	
Anti-Smith antibody	6

Total score:

↓

Classify as Systemic Lupus Erythematosus with a score of 10 or more if entry criterion fulfilled.

Si el paciente no cumple con los criterios, no se descarta la enfermedad si la sospecha es alta

Sensibilidad del 96.1% y Especificidad del 93.4%

DIAGNÓSTICO

Clínica

Laboratorio

- Hemograma
- VES, PCR
- Fx y Enzimograma Hepático
- Fx Renal
- Orina completa (ptoteinuria)

Anticuerpos

- ANA
- anti-DNA de doble cadena
- anti-Sm
- Anti- Ro/SSA
- Anti-La/SSB
- complemento (C3 y C4)
- antifosfolıípidos

Histopatología

Dermatitis Interfase: presencia de queratinocitos necróticos, deeneración vacuolar en capa basal, inf perivascular de linfocitos
IFD: **Banda Lúpica** (dep Ig G,M,A y C3, C4 en union dermoepidermica)

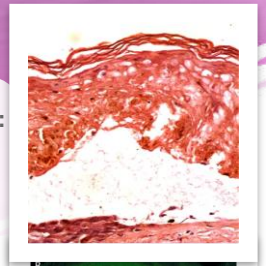

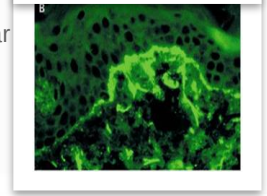

Tratamiento LEC

Fotoprotección
Cesación de TBQ

Antipalúdicos

Corticoides
Tópicos e IL

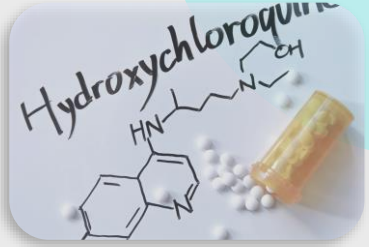

Tratamiento LEC

TRATAMIENTO TOPICO

- Corticoides tópicos: clobetasol 0,05%, betametasona 0,05%, mometasona.
- Corticoides intralesionales (triamcinolona, 5-10mg/ml).
- Inhibidores de la calcineurina

  tacrolimus 0,03 y 0,1%,

  pimecrolimus 1%.
- Retinoides tópicos: tretinoína 0,025-0,05%.

TRATAMIENTO SISTÉMICO

- Hidroxicloroquina

  200 mg 2 veces al día.
- Corticoides sistémicos 2 a 4 semanas.

2° línea

- Metrotexato 7,5-25mg semanal.
- Talidomida 50 -100mg.
- Retinoides orales: Acitetrin o Isotretinoína 0,2 a 1,0 mg/kg/día.
- Mofetilmicofenanolato 1-3g día.

Laura Durcan, Tom O'Dwyer, Michelle Petri. **Management strategies and future directions for systemic lupus erythematosus in adults.** ***Lancet*** **2019; 393: 2332–43**

GRACIAS!